بررسی اثر غلظت‌های گوناگون کلرید جیوه بر بافت تخمدان بچه‌ماهی کُلمه در دریای خزر در شرایط آزمایشگاهی

فاطمه عباسی،[۱] سعید محمدزاده باران[۲]

تاریخ دریافت: ۸۹/۴/۲۰
تاریخ تصویب: ۸۹/۱۰/۶

چکیده

تأثیر غلظت‌های مختلف جیوه بر میزان تغییرات بافت تخمدان بچه‌ماهی کُلمه[۳] در شرایط آزمایشگاهی بررسی شد. نمونه‌های مورد نظر بچه‌ماهی کُلمه از ایستگاه تحقیقات شیلات روستای قره‌سو واقع در بندر ترکمن تهیه و به آزمایشگاه منتقل شد. نمونه‌ها بعد از نگه‌داری در آکواریوم به مدت ۴۸، ۹۶ و ۱۴۴ ساعت، در معرض غلظت‌های ۱۰، ۳۰ و ۵۰ میکروگرم بر لیتر جیوه قرار داده شدند. بافت‌های تخمدان نمونه‌ها برای بررسی آسیب‌های بافتی در زمان‌های ذکرشده از گروه‌های شاهد و تیمار خارج شدند. لام‌های آماده‌شده پس از رنگ‌آمیزی با میکروسکوپ نوری بررسی شد. آسیب‌های بافتی، مانند تغییر در فولیکول‌ها، تغییر هسته‌ای، دژنره شدن و اتروفیه‌شدن بافت تخمدان ماهی‌های در معرض غلظت‌های مختلف جیوه مشاهده شد؛ در غلظت ۱۰ میکروگرم بر لیتر جیوه، دست‌کم آسیب بافتی مشاهده شد و با افزایش زمان در غلظت‌های ۳۰ و ۵۰ میکروگرم بر لیتر جیوه بیشترین آسیب بافتی مشاهده شد.

واژه های کلیدی: *بافت تخمدان، جیوه، ماهی کُلمه (Rutilus rutilus)، دریای خزر*

---

۱. گروه زیست‌شناسی دانشگاه الزهرا fabbassi_2000@yahoo.com
۲. دانشگاه آزاد اسلامی واحد علوم و تحقیقات تهران، گروه بیولوژی دریا

3. *Rutilus rutilus*

مقدمه

در میان فلزات سنگین،جیوه فلزی منحصربه‌فرد است که در طبیعت اشکال فیزیکی و شیمیایی مختلفی دارد. با توجه به ماهیت شیمیایی جیوه و زمان قرار گرفتن در معرض این فلز، میزان تأثیرات جیوه برموجود زنده متغیر است. (Sandheinrich and Miller: 2006)

یکی از مهم‌ترین و کاربردی‌ترین راه‌های مطالعهٔ میزان آلودگی محیط (اکوسیستم‌های آبی) و اثرهای سوء آن بر موجودات، بررسی تغییرهای بافتی آب‌زیان به‌علت تأثیر فلزات سنگین است. امروزه انواع گوناگونی از ترکیب‌های شیمیایی به اکوسیستم‌های آبی وارد شده‌اند که می‌توانند آثار خطرناک زیاد بر موجودات آب شیرین و دریایی داشته باشند. مهم‌ترین این مواد، شامل فلزات سنگین، ترکیبات نفتی، آفت‌کش‌های کلره و هیدروکربن-های آروماتیک هالوژن‌دار است که به‌سادگی می-توانند در بدن موجودات آب‌زی تجمع کنند. در بین این مواد، فلزات سنگین به‌طور گسترده در محیط زیست آبی پخش شده‌اند. (فروغی و همکاران: ۱۳۸۵)

با توجه به این‌که آلایندهٔ جیوه آثار بسیار مخرب بر پیکرهٔ اکوسیستم‌های آبی دارند و خسارت‌های جبران‌ناپذیری به بار آورده است؛ بررسی میزان تأثیر آن بر اکوسیستم‌های آبی و دریایی بسیار اهمیّت دارد. این آلاینده آثار بسیار نامطلوبی بر ویژگی‌های اکوسیستمی، میزان تولید مثل موجودات این مناطق، نحوهٔ پراکنش، بقا و به‌طور کلی حیات آن‌ها دارد. این آلاینده بسیار سرطان‌زا و جهش‌زا است و امروزه از راه‌های مختلف و به مقادیر بسیار زیادی وارد اکوسیستم‌های آبی و دریایی شده است.

بیشتر تحقیقات دربارهٔ جیوه دربارهٔ اثر آن بر عضلهٔ ماهی و خطر مصرف ماهی آلوده به جیوه برای انسان است؛ اما اطلاعات کمی دربارهٔ آثار سمّی جیوه بر تولید مثل، رشد و بقای ماهی وجود دارد. مطالعات اخیر آزمایشگاهی ثابت کرده است، قرارگرفتن ماهی در محیطی که جیوه وجود دارد، باعث کاهش تخم‌ریزی یا تأخیر آن، کوچک‌شدن غدد تناسلی و باروری کمتر، تغییر در گامتوژنز، تغییر در تولید مثل رفتار و کاهش ترشح هورمون‌های جنسی می‌شود. (Filenko et al. 1989؛ Carvalho et al. 2006؛ Hammerschmidt et al.2002؛ Leermakers et.al: 2006؛ Liao et al. 2006)

مطالعات هیستوپاتولوژی روش ارزشمندی برای ارزیابی آثار محیطی بسیاری از آلاینده‌ها روی ماهی‌ها است. (Ribeiro et al.: 2007) در شرایط آزمایشگاهی آلاینده‌های مختلف باعث آسیب‌های بافتی مشخصی در اندام‌های ماهی‌ها می‌شوند که با تعیین این نوع آسیب‌ها، می‌توان از آن‌ها به عنوان نشانگر زیستی برای بررسی وجود آلاینده‌ها در اکوسیستم‌های طبیعی استفاده کرد. (Sathyanesan, and Ram:1986) تأثیرات هیستوپاتولوژی جیوه براندام‌های مختلف، مانند کبد، کلیه، آب‌شش، اپی تلیوم بویایی و طحال ماهی‌هایی که در آب با جیوهٔ غیرآلی قرار گرفته‌اند، مطالعه شده است. (Sathyanesan, and Ram:1986 ؛ Drevnick and Sandheinrich: 2003) با توجه به این‌که کار بافت‌شناسی روشی مناسب، دقیق و

مطمئن است، می‌توان با کمک این روش به آثار نامطلوب فلزات سنگین بر آب‌زیان پی برد.

مواد و روش‌ها

مراحل آزمایش در مجتمع آزمایشگاهی (آزمایشگاه بیولوژی دریا) دانشگاه علوم و تحقیقات تهران انجام شد. دمای داخل آزمایشگاه بین ۲۷ تا ۲۹ درجهٔ سانتی‌گراد تعیین شد.

تعداد ۲۰۰ عدد ماهی کلمه انگشت قد از ایستگاه تحقیقات شیلات روستای قره‌سو واقع در بندر ترکمن تهیه و به آکواریوم استاک[1] آزمایشگاه منتقل شد. این ماهیان به مدت ۷ روز در آکواریوم در آب سالم نگه‌داری شدند تا با شرایط جدید سازش یابند. در این مدت با غذای کنسانتره (بیومار شناور) تغذیه شدند و هر روز یک‌سوم حجم آب آکواریوم استاک تعویض می‌شد. با اندازه‌گیری طول و وزن ۲۰ ماهی کلمه انگشت قد، میانگین وزنی ماهی‌های مورد آزمایش ۵/۵ گرم و میانگین طولی آن‌ها ۵ سانتی‌متر اندازه‌گیری شد.

دمای آب بین ۲۱ تا ۲۲ درجهٔ سانتی‌گراد، میزان اکسیژن محلول آن mg/lit ۷ و pH آن نیز ۷/۴۵ تعیین شد. از غلظت‌های ۱۰، ۳۰ و ۵۰ میکروگرم بر لیتر کلرید جیوه سه تیمار و یک آکواریوم شاهد نیز تهیه شد. بعد از گذشت ۴۸ و ۹۶ و ۱۴۴ ساعت از هر آکواریوم، ۳ قطعه ماهی برداشت شد و بلافاصله بعد از برداشت هر ماهی در زمان‌های مشخص‌شده ابتدا تخمدان ماهی جدا شد؛ سپس نمونه‌ها برای فیکس‌کردن در تیوپ‌های حاوی محلول فرمالین ۱۰٪ قرار گرفتند. ۲۴ ساعت قبل از قراردادن در دستگاه پاساژ، تیوب‌ها از فرمالین تخلیه شدند و آب جایگزین فرمالین شد. مراحل آب‌گیری[2]، شفاف‌سازی[3] و آغشته‌گری به پارافین مذاب[4] بافت‌ها در دستگاه پاساژ انجام شد؛ سپس مرحلهٔ قالب‌گیری[5] انجام شد و با دستگاه میکروتوم از قالب‌ها برش‌هایی به ضخامت ۶ میکرون تهیه شد. پس از آن، رنگ‌آمیزی[6] انجام شد و سپس مرحله[7] چسباندن لامل روی لام صورت گرفت. لام‌های تهیه‌شده با میکروسکوپ نوری بررسی و تجزیه تحلیل شد. تمام مراحل ذکرشده، سه مرتبه تکرار شد. (Drevnick and Sandheinrich: 2003)

نتایج

الف. مشاهدهٔ حالات و رفتار ماهیان مسموم در اثر کلرید جیوه

در ساعات اولیه آزمایش‌ها، ماهی‌ها در تمام غلظت‌ها حرکات سریع داشتند. پس از گذشت زمان به حالت اولیه برگشتند؛ ولی تندتر از حالت عادی تنفس می‌کردند. سرانجام فعالیت آن‌ها کاهش یافت و در کف آکواریوم‌ها به حالت وارونه قرار گرفتند. در ماهی‌های مرده، ریختن فلس‌ها، بیرون‌زدگی چشم و خون‌ریزی خفیف زیرجلدی در سر، شکم و کنارهٔ باله‌های سینه‌ای مشاهده شد. در غلظت ۱۰ میکروگرم بر لیتر جیوه، حالت مسمومیت در ماهی‌ها

1. stock

2 dehydration
3. clearing
4. Impregnation
5. Blocking
6. Staining
7. Mounting

کمتر مشاهده شد؛ ولی با افزایش غلظت جیوه حالت مسمویت افزایش یافت.

شکل شماره ۱: خون‌ریزی زیرجلدی در ناحیهٔ شکم

شکل شماره ۲: بیرون‌زدگی چشم‌ها

ب. نتایج حاصل از بافت تخمدان

در این بررسی تخمدان ماهی در مرحلهٔ یک جنسی و نابالغ بود. در گروه شاهد چین‌خوردگی‌های تخمدان بسیار زیاد بود، بیشتر فولیکول‌ها کوچک و چندضلعی بود و یک هستهٔ بزرگ و کروی شکل داشت. هسته، یک هستک و کروماتین داشت. هسته بیشتر حجم سلول را اشغال کرده است. فولیکول‌ها بیشتر در تخمدان‌های نابالغ دیده می‌شود. سیتوپلاسم تخمک در این مرحله بسیار بازوفیلی است و در رنگ‌آمیزی با هماتوکسیلین ائوزین بنفش‌رنگ می‌شود. فولیکول‌ها به‌شکل گروهی و در ارتباط با غشای لاملا دیده می‌شوند و قطر آن‌ها ۶-۸ میکرون است. (شکل شمارهٔ ۳).

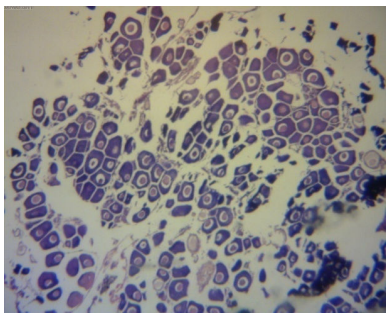

شکل شمارهٔ ۳. تصویر میکروسکوپی از بافت تخمدان گروه شاهد (x 500)

در بافت تخمدان ماهی‌های تیمارشده با غلظت ۱۰ میکروگرم بر لیتر در ۴۸ ساعت تغییر خاصی مشاهده نشد؛ اما در ماهی‌های تیمارشده با غلظت ۳۰ میکروگرم بر لیتر طدری ۴۸ ساعت با شدت بیشتری نسبت به غلظت ۱۰ میکروگرم بر لیتر در زمان ۴۸ ساعت مشاهده شد. در بافت تخمدان ماهی‌های تیمارشده با غلظت ۵۰ میکروگرم بر لیتر در ۴۸ ساعت، افزایش تغییر نسبت به غلظت ۱۰ و۳۰ میکروگرم بر لیتر در زمان ۴۸ ساعت شدیدتر مشاهده شد.

در بافت تخمدان ماهی‌های تیمارشده با غلظت ۱۰ میکروگرم بر لیتر در ۹۶ ساعت تغییرهای هسته‌ای و تغییر شکل آن‌ها و جداشدن فولیکول‌ها، کاهش قطر فولیکول‌ها خفیف بود؛ ولی نسبت به غلظت ۱۰ میکروگرم بر لیتر در زمان ۴۸ ساعت شدیدتر مشاهده شد (شکل شمارهٔ ۴).

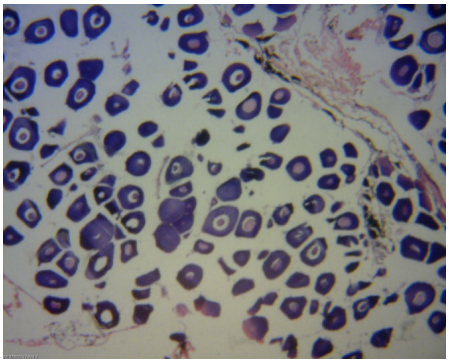

شکل شمارهٔ ۴. تصویر میکروسکوپی از بافت تخمدان گروه غلظت ۱۰ میلی‌گرم بر لیتر، ۹۶ ساعت (x 500)

در بافت تخمدان ماهی‌های تیمارشده با غلظت ۳۰ میکروگرم بر لیتر در ۹۶ ساعت، تغییر شکل فولیکول‌ها و تغییرهای هسته‌ای نسبت به غلظت ۱۰ و ۳۰ میکروگرم بر لیتر در زمان ۴۸ ساعت و غلظت ۱۰ میکروگرم بر لیتر در زمان ۹۶ ساعت، شدیدتر مشاهده شد. فاصلهٔ فولیکول‌ها از هم بیشتر شد و استرومای تخمدان بهتر مشاهده می‌شود (شکل شمارهٔ ۵).

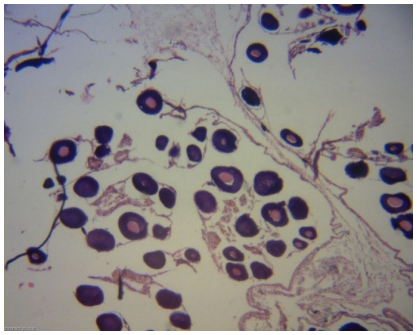

شکل شمارهٔ ۵. تصویر میکروسکوپی از بافت تخمدان گروه غلظت ۳۰ میلی‌گرم بر لیتر، ۹۶ ساعت (x 500)

در بافت تخمدان ماهی‌های تیمارشده با غلظت ۵۰ میکروگرم بر لیتر در ۹۶ ساعت نیز علاوه بر تغییر در شکل و اندازهٔ فولیکول‌ها، کوچک‌شدن اندازه و تغییر هسته‌ای در آن‌ها نسبت به غلظت ۱۰ و ۳۰ میکروگرم بر لیتر در زمان‌های ۴۸ و ۹۶ ساعت، شدیدتر مشاهده شد (شکل شمارهٔ ۶).

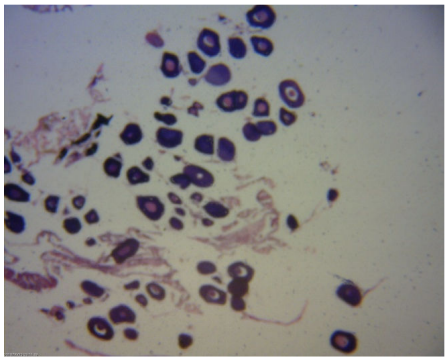

شکل شمارهٔ ۶. تصویر میکروسکوپی از بافت تخمدان گروه غلظت ۳۰ میلی‌گرم بر لیتر، ۹۶ ساعت (x 500)

در بافت تخمدان ماهی‌های تیمارشده با غلظت ۱۰ میکروگرم بر لیتر در ۱۴۴ ساعت و تغییرات بافت تخمدان به‌طور خفیف، ولی با شدت بیشتری نسبت به غلظت ۱۰ میکروگرم بر لیتر در زمان‌های ۴۸ و ۹۶ ساعت مشاهده شد (شکل شمارهٔ ۷).

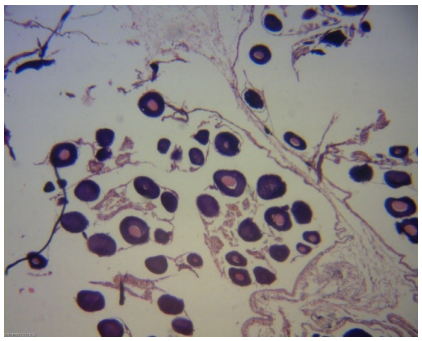

شکل شمارهٔ ۷. تصویر میکروسکوپی از بافت تخمدان گروه غلظت ۱۰ میلی‌گرم بر لیتر، ۱۴۴ ساعت (x 500)

در بافت تخمدان ماهی‌های تیمارشده با غلظت ۳۰ میکروگرم بر لیتر در ۱۴۴ ساعت، تغییر در فولیکول‌ها، تغییر هسته‌ای، دژنرسانس با شدت

بیشتری نسبت به غلظت ۱۰ و ۳۰ میکروگرم بر لیتر در زمان‌های ۴۸ و ۹۶ ساعت مشاهده شد (شکل۸)

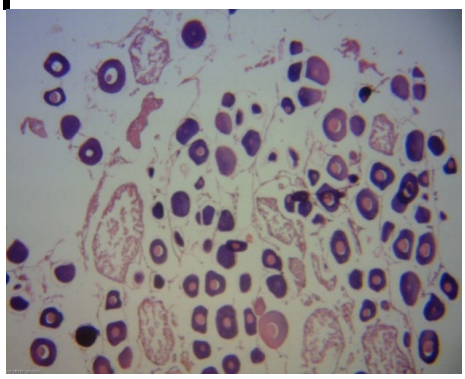

شکل شمارهٔ ۸. تصویر میکروسکوپی از بافت تخمدان گروه غلظت ۳۰ میلی‌گرم بر لیتر، ۱۴۴ ساعت (x 500)

در بافت عضلانی ماهی‌های تیمار شده با غلظت ۵۰ میکروگرم بر لیتر در ۱۴۴ ساعت، تغییر در تخمدان نسبت به تمامی غلظت‌ها و زمان‌های ذکر شده شدیدتر مشاهده شد. تخمدان درحال دژنره شدن است و فولیکول‌ها از بین رفته‌اند یا در حال از بین رفتن‌اند (شکل شمارهٔ ۹).

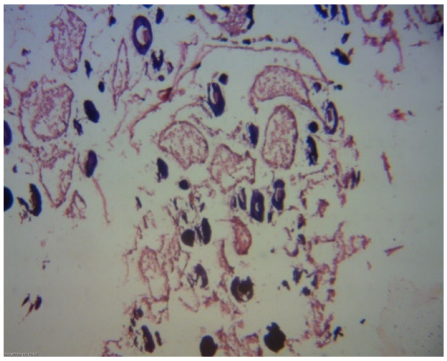

شکل شمارهٔ ۹. تصویر میکروسکوپی از بافت تخمدان گروه شاهد غلظت ۵۰ میلی‌گرم بر لیتر، ۱۴۴ ساعت (x 500)

به‌طور کلی هرچه غلظت جیوه بیشتر می‌شود، فاصلهٔ فولیکول‌ها بیشتر می‌شود. هستهٔ آن‌ها در دوزهای بالاتر، به‌ویژه در دوز ۵۰ میلی‌گرم و در ۱۴۴ ساعت، ناپدید می‌شود و شکل فولیکول‌ها تغییر می‌کند، قطرشان کمتر می‌شود و کوچک می‌شوند. در برخی از آن‌ها، حتی فولیکول‌ها در حال از بین‌رفتن و دژنره شدن‌اند و استرومای آن‌ها در حال از بین‌رفتن است و تخمدان در دوزهای بالاتر نیز در حال از بین رفتن است.

بحث و نتیجه‌گیری

با این‌که تحقیقات فراوان دربارهٔ آثار هیستوپاتولوژیک فلزات سنگین بر ساختار کلیه و آب‌شش در ماهی‌های مختلف انجام شده است، تعداد تحقیقات دربارهٔ آثار جیوه محدود بوده است.

جیوه باعث تخریب یا تغییرشکل بافت تخمدان ماهی می‌شود و با افزایش غلظت جیوه، میزان آسیب بافتی افزایش می‌یابد. نتایج حاصل از این مطالعه این فرضیه‌ها را تأیید می‌کند؛ مطالعات بافت‌شناسی روی تخمدان ماهی کلمه که تحت تیمار جیوه با غلظت ۱۰ppb در دمای آب ۲۱° c قرار گرفته بودند، نشان داد که آسیب واردشده به آن، پس از گذشت ۴۸ ساعت تشخیص داده می‌شود. عوارض ناشی از تیمار جیوه با غلظت‌های ppb ۳۰ و ۵۰ بسیار شدید تر بوده است.

قرارگرفتن ماهی قزل‌آلای رنگین‌کمان در غلظت پایین جیوه ۰/۱۰ ـ ۰/۰۷ ígg-1 باعث افزایش تلفات تخم‌های آن شده است. (Drevnick et al. 2006) قرارگرفتن ماهی گورخری[1] در جیوهٔ

1. Zebra

محلول باعث آسیب به بافت عضلانی، شامل نکروز و آتروفی شده است. (Drevnick et al. 2006)

نتایج این مطالعه دربارهٔ کبد و عضله ماهی کلمه، علاوه بر نتایج محققان پیشین آسیب‌های دیگری را نیز نشان داده است؛ دما نیز به دلیل بالابردن سطح متابولیسم و افزایش میزان جذب جیوه، می‌تواند عامل تعیین‌کننده‌ای باشد. (Ribeiro et al.: 2002)

در این زمینه مطالعات انجام‌شده روی گونهٔ *Trichomyterus zonatus* نیز بیانگر مؤثربودن عامل دما و همچنین کوچک‌تر بودن اندازهٔ ماهی‌های موضوع مطالعه بر عوارض ناشی از قرارگرفتن در معرض جیوهٔ غیرآلی است. (Sathyanesan, and: 1986 Ram)

درونیک[1] و ساندهین‌ریچ[2] در سال ۲۰۰۳ بیان کردند، جیوه با دوز ۰٫۲۰ ppm روی رشد گناد ماهی *Pimephales promelas* باعث کاهش شاخص GSI است؛ همچنین تغییرات دژنره شدن تخمدان نیز مشهود است. کاهش GSI در با رشد گناد و میزات ترشح هورمون ۱۷ بتا استرادیول ارتباط مستقیم دارد و مهار رشد گناد نیز می‌تواند بر تولید مثل ماهی اثر بگذارد. این یافته با نتایج حاصل از تحقیق ما سازگار است. در تحقیق حاضر نیز دوزهای ۳۰ و ۵۰ میلی‌گرم و به‌ویژه در ساعت‌های ۹۶ و ۱۴۴ ساعت، باعث اتروفیه و دژنره شدن فولیکول‌ها و درنتیجه، تخمدان همراه هست.

میلر و ساندهین‌ریچ در سال ۲۰۰۶ گزارش کردند که جیوه بر سیستم عصبی اثر می‌گذارد، درنتیجه باعث مهار رشد گناد از طریق محور HPG می‌شود و بر اثر آن، در ترشح هورمون گنادوتروپین تغییر مشاهده می‌شود. نتایج تحقیق ما با این یافته‌ها مطابقت دارد؛ زیرا در دوزهای ۳۰ و ۵۰ آزمایش شده فاصلهٔ فولیکول‌ها از هم جدا می‌شود و قطر آن‌ها کاهش پیدا می‌کند و تخمدان در حال دژنره شدن است. این نشان‌دهندهٔ عدم ترشح هورمون‌های جنسی از تخمدان و هیپوفیز است.

هامرشمیث[3] و همکارانش در سال ۲۰۰۲ با آزمایش‌هایی که روی ماهی *Pimephales promelas* انجام دادند، گزارش کردند که متیل جیوه باعث کاهش تولید مثل، تخم‌ریزی و گامتوژنز در جنس‌های نر و مادهٔ این ماهی می‌شود و این آلاینده می‌تواند اثر بدی بر جمعیت ماهی داشته باشد.

مطالعات درونیک و ساندهین‌ریچ در سال ۲۰۰۳ روی جیوه نشان داد که قراردادن ماهی *Oreochromis niloticus* در معرض کپسول‌های حاوی ۰/۱ – ۰/۰۱ جیوه، باعث عدم ترشح هورمون‌های جنسی می‌شود و در ماهی *Clarias batrachus* استروئیدوژنز متوقف می‌شود؛ همچنین این افراد گزارش کردند که جیوه باعث کاهش تولید مثل و همچنین رفتارهای تولید مثلی در جنس نر و ماده می‌شود.

درونیک و همکارانش در سال ۲۰۰۶ گزارش کردند که جیوه باعث کاهش حجم غدد جنسی، عدم ترشح هورمون‌های استروئیدی، تولید گامت‌ها و عدم تخم‌ریزی موفق می‌شود که با نتایج حاضر مطابقت

1. Drevnick
2. Sandheinrich
3. Hammerschmidt

دارد. این نشان دهندهٔ آثار سمی جیوه بر بافت تخمدان است.

نتایج حاصل از مطالعهٔ ما روی تخمدان ماهی کلمه، شامل تغییرات فولیکولی (تغییر در شکل، قطر و اندازه)، تغییرات هسته‌ای (تغییر اندازه، شکل، تعداد و موقعیت هسته‌ها و حتی از بین رفتن آن‌ها)، تغییر در سیتوپلاسم سلول‌ها، دژنره و اتروفیه شدن فولیکول‌ها و استرومای بین آن‌ها است.

در سال ۱۳۸۵ فروغی و همکارانش هم‌بستگی طول و وزن را با تراکم جیوه در بافت‌های کبدی، عضله و پوست ماهی سفید در سواحل مرکزی خزر جنوبی مطالعه کردند. در این بررسی با استفاده از دستگاه آنالیزور جیوه متوسط غلظت جیوه در بافت‌های عضله، کبد و پوست به ترتیب، برابر ۸۴۹/۴ ppb، ۶۷۰/۹ ppb و ۴۹۳/۷ ppb اندازه‌گیری شد. با توجه به بیماری‌های مشاهده‌شده در غلظت بالا ۵۰ppb، آثار نامطلوب غلظت‌های جیوه را در بدن ماهی سفید می‌توان پیش‌بینی کرد. (**پوستی و صدیق مرودستی**: ۱۳۷۸)

در تحقیق لایو[1] و همکارانش در سال ۲۰۰۶ تجمع و اثرات تخریبی متیل جیوه بر بافت‌های کبد و عضله گونهٔ *Orizias latipes* در شرایط آزمایشگاهی بررسی کردند. در این آزمایش تجمع غلظت ppm ۰/۰۳ در بافت کبدی نمونه‌ها مشاهده شده است؛ درصورتی‌که مقادیر متیل جیوه در بافت ماهیچه‌ای بسیار کم بود. این ترکیب (متیل جیوه) بعد از جذب، تغییرات بافتی زیادی، مانند تورم، واکوئله شدن، تراکم هسته‌ای و دژنرسانس در نمونه‌های کبد ایجاد کرد. (Drevnick et al.: 2006)

کـاروالو[2] و همکارانش در سال ۲۰۰۶ آثار نامطلوب جیوه را در بافت ماهی در غلظت‌های مختلف بررسی کردند. غلظت ppm ۰/۲ از جیوه باعث تجمع این ترکیب در بافت‌های مختلف ماهی به‌صورت متیل شد و بیماری‌های گوناگونی ایجاد کرد. نتایج این مطالعه مشابه نتایج تحقیق ماست. (Adams and Hinton: 1997)

در سال ۲۰۰۶ آگاه[3] و همکارانش غلظت جیوه و متیل جیوه را در ماهی‌های خلیج فارس و دریای خزر اندازه‌گیری کردند. در این مطالعه محدودهٔ غلظت جیوه بین ppm ۰/۰۱ تا ppm ۰/۰۸ اندازه‌گیری شد. نگاهی به نتایج این تحقیق نشان می‌دهد، غلظت-های به دست آمده به‌طور تقریبی به غلظت‌های اندازه‌گیری‌شده در مطالعهٔ ما نزدیک است. با توجه به این‌که در سه غلظت ppb ۱۰، ppb ۳۰ و ppb ۵۰ جیوه، آثار نامطلوب بافتی و بیماری‌های گوناگون مشاهده شد، احتمال بروز آسیب‌های بافتی ناشی از تجمع جیوه را در بافت‌های نمونه‌های خلیج فارس و دریای خزر به راحتی پیش‌بینی کرد؛ البته میزان تأثیرپذیری از فلز جیوه و آسیب‌های بافتی ایجاد شده به سن، اندازه و گونهٔ ماهی نیز بستگی دارد. (Adams and Hinton: 1997) نتیجه‌گیری کلی این‌که در دوزهای موضوع مطالعه (ppb ۵۰ و ۳۰، ۱۰) آسیب‌های زیادی به سلول‌ها وارد شد. این آسیب‌ها در دوز ۱۰ حداقل است و با افزایش دوز شدت می‌یابند. هرچه مدت زمان قرارگرفتن در

1. Liao

2. Carvalho

3. Agah

معرض جیوه افزایش یابد، آثار تخریبی بر بافت‌های تخمدان افزایش می‌یابد. در دوز ۵۰ میلی‌گرم در ۱۴۴ ساعت، بیشترین اثر وارد می‌شود.

در تحقیقی میزان جیوه در آب دریای خزر ۴/۵ ppb اندازه‌گیری شد. (فروغی و همکاران: ۱۳۸۵) این میزان کمتر از ۱/۲ اندازهٔ جیوه در تیمار پایین تحقیق کنونی، یعنی ۱۰ ppb است؛ بنابراین می‌توان گفت که گرچه وجود این میزان جیوه در آب دریای خزر در دراز مدت برای ماهیان کلمه بی‌تأثیر نیست؛ حد آسیب‌های بافتی ایجادشده می‌تواند بسیار ناچیز باشد.

منابع

پوستی ایرج، صدیق مرودستی سید عبدالحمید، ۱۳۷۸، اطلس بافت شناسی ماهی، دانشگاه تهران

فروغی، ر.، اسماعیلی‌ساری، ع.،و قاسم‌پوری، م. ۱۳۸۵.، و مقایسه همبستگی طول و وزن با تراکم جیوه در اندامهای مختلف ماهی سفید سواحل مرکزی خزر جنوب، دانشگاه تربیت مدرس نور،۲۹ تا ۵۴.

یزدانی، ل. ۱۳۸۴، سنجش الودگی جیوه در بافت های ماهی کفال طلایی (*Liza auratus*) سواحل غربی استان مازندران، پایان نامه کارشناسی ارشد دانشگاه تربیت مدرس، ۳۴ تا ۶۱.

Adams, S.M., Hinton, D.E. (1997), Histopatologic biomarkers in feral fresh water fish papulations exposed to different types of contaminant stress. Aquatic Toxicological, 37:51-70 pp.

Carvalho, S.D., Lombardi, J.V., Paiva, M. J. T. R., França-Monkolski., J.G., Ferreira J.R. ,(2006), Bioaccumulation of Mercury in Fish Exposed to Experimentally Contaminated Water and Sediment, Bull. Environ. Contam. Toxicol. 77: 854–860pp.

Drevnick P. E. , Sandheinrich M. B. (2003) Effects of Dietary Methyl-mercury on Reproductive Endocr-inology of Fathead Minnows Environ. Sci. Technol., 37, 4390-4396

Drevnick P. E. , Sandheinrich M. B. , James T. O.,(2006) Increased ovarian follicular apoptosis in fathead minnows (*Pimephales promelas*) exposed to dietary methylmercury, Aquatic Toxicology 79, 49–54

Filenko, O.F., Xihua, D., Xulong, C., and Yuqi, Z. (1989), Distribution of mercury in the tissues of carp and its biological effects. Hydrobiol. J, 24 : 64-68 pp.

Hammerschmidt Ch. R. , Sandheinrich M. B., Wiener J. G , and Rada, R.SG. (2002)Effects of dietary methylme-rcury on reproduction of Fathead Minnows Environ. Sci. Technol. 2002, 36, 877-883

Leermakers, A. H., Elskens, M., Fatemi, M., Baeyens, W. (2006), Total Mercury and Methyl Mercury Concentrations in Fish from the Persian Gulf and the Caspian Sea. Water Air Soil Pollution, 181: 95–105pp.

Liao, Ch., Fu, J., Shi, J., Zhou, Q., Yuan, Ch., Jiang, Gu. (2006). Methylmercury accumulation histopathology effects, and cholinesterase activity alterations in medaka (*Oryzias latipes*) following sublethal exposure to methylmercury chloride. Environmental Toxicology and Pharmacology 22: 225–233 pp.

Ram, R.N., Sathyanesan, A.G.(1986) Effect of a mercurial fungicide on the gonadal development of the teleostean fish Channa punctatus (Bloch) *Ecotoxicology and Environmental Safety* 11 (3), pp. 352-360

Ribeiro, O. C.A., Belger, E., Rouleau, C.(2002). Histopathological evidence of organic mercury and methyl mercury toxicity in the arctic charr (*Salvelinus alpinus*). Environmental Research, 90 : 2-217 pp.

Ribeiro, O., Torres, R.F. (1995), Acute effects evaluation of inorganic mercury on epidermis of *trichomycterus brasiliensis*. toxicant Environ saf, 32 : 260-266 pp.

Ribeiro, O., Nathalie, M., S., Gonzalez, P., Yannick, D., Jean-Paul, B., Boudou, A., Massabuau, J.,(2007), Effects of dietary methylmercury on zebrafish skeletal muscle fibres. Environmental Toxicology and Pharmacology. 25: 304–309 pp.

Sandheinrich M. B. and Miller K. M., (2006) Effects of dietary methylmercury on reproductive behavior of fathead minnows (*Pimephales promelas*) Environmental Toxicology and Chemistry, Vol. 25, No. 11, pp. 3053–3057,

Zalups, R.K., (2000), Molecular interactions with mercury in the kidney. Pharmacological Reviews, 52: 31-48 pp.